DR N. MED. MARIAN MAJCHRZYCKI
OSTEOPATA
AKADEMIA TERAPII MANUALNEJ

Ciało człowieka, jego układ mięśniowo-szkieletowy, potrzebuje ogromnej ilości energii do funkcjonowania, utrzymania postawy i poruszania się. Jeśli się go nadużywa, przez co marnuje się energię, obciąża się poszczególne części ciała: kręgosłup szyjny, lędźwiowy, stawy biodrowe, kolanowe czy stopy, dochodzi do nadmiernej eksploatacji tych okolic.

MIEJSCA SKRZYŻOWAŃ NAPIĘĆ – PUNKTY KLUCZOWE W TERAPII MANUALNEJ

CROSSING OF BODY TENSION – KEY POINTS IN MANUAL THERAPY

SŁOWA KLUCZOWE:
| ciało
| napięcie
| terapia manualna

KEYWORDS:
| body
| tension
| manual therapy

Sposób, w jaki człowiek ustawia ciało, bezpośrednio wpływa na to, jak działa jego system komunikacji: układ nerwowy, układ krążenia, układ trawienia oraz pozostałe układy. Łączy się to także z nastrojem i stanem emocjonalnym. Część emocjonalna człowieka ma niezwykłe połączenie z ciałem oraz oddziaływanie na nie. Przejawia się to w ten sposób, że w każdej sekundzie ciało człowieka reaguje na otoczenie poprzez układy dokrewny i nerwowy.

Ciało daje informację o przeciążeniu poprzez ból i utratę ruchomości. Utrata ruchomości jednej części ciała poprzez system powięziowy przenosi napięcie na inne, nawet – wydawałoby się – odległe części ciała, np. utrata ruchomości stawów stopy poprzez mięśnie strzałkowe, pasmo biodrowo-piszczelowe, mięsień pośladkowy wielki, powięź piersiowo-lędźwiową, mięsień najszerszy grzbietu i stawy, które po drodze spotyka, może spowodować dysfunkcję i ból barku.

Z innej strony dysfunkcja jednego z narządów wewnętrznych może wpływać na zmianę napięć w układzie mięśniowym, więzadłowym, stawowym i powięziowym, a także trawiennym, oddechowym, naczyniowym, nerwowym czy moczowo-płciowym. Poprzez odruchy trzewno-somatyczne i somatyczno-trzewne narządy wewnętrzne, układ mięśniowo-szkieletowy, a także sfera emocjonalna ściśle na siebie oddziałują. Narządy trzewne poprzez system nerwowy mogą wpływać na ruchomość stawów kręgosłupa, napięcia

! Nikt nie jest całkowicie zdrowy, mamy tylko dobre adaptacje i kompensacje.

mięśniowe lub powodować dolegliwości bólowe, np. wątroba poprzez nerw przeponowy (C3–C5) może wpływać na bóle barku, a żołądek generować ból pomiędzy łopatkami.

Dlatego w leczeniu pacjenta ważne jest zwracanie uwagi na całego człowieka, na wszystkie układy i narządy wewnętrzne. W terapii manualnej warto zwrócić uwagę na kluczowe miejsca, w których częściej dochodzi do napięć, utraty ruchomości tkankowej, ruchomości narządu czy ruchomości stawowej. Miejsca te są ważne i pomocne w terapii pacjenta.

To miejsca skrzyżowań napięć – miejsca w ciele, w których dochodzi do zmiany kierunków napięć, miejsca, w których kumulują się połączenia mięśniowo-powięziowe, żylne czy nerwowe. Znajduje się tu więcej proprioreceptorów czy neuroreceptorów. Są to punkty kluczowe w terapii manualnej. Zwraca się uwagę i oddziałuje manualnie na struktury powięziowe, ścięgniste, więzadła, układ nerwowy współczulny oraz przywspółczulny, naczynia krwionośne – żyły, tętnice, układ limfatyczny, funkcjonowanie narządów trzewnych oraz emocje.

! W pracy manualnej interesuje nas, co mówi ciało. Ciało ma pamięć.

Poprzez badanie manualne szuka się napięć, których źródła mogą być różne. Przyczyna problemu pacjenta może mieć pochodzenie genetyczne, wynikać z ułożenia w macicy, pojawić się podczas porodu, powstać w wyniku infekcji, zabiegu chirurgicznego, urazu fizycznego czy emocjonalnego. Na ciało wpływają też czynniki zewnętrzne: nieprawidłowa dieta, zanieczyszczenia środowiska, nieodpowiedni styl życia itp. Należy utrzymywać pacjenta w stanie, w którym nie ma dolegliwości. Podczas leczenia pacjenta należy pamiętać, że organizm jest całością i wzajemnym powiązaniem struktury i funkcji. Dlatego nie należy traktować leczenia pacjenta jako zajmowania się tylko jego ciałem. Trzeba pamiętać, że pracuje się nad całym jego życiem.

Gdzie zacząć?

Prostym badaniem funkcjonalnym jest przesuwanie powięzi na różnych poziomach, głębokościach. Ruch ułatwiony pokazuje miejsce, gdzie pojawia się utrata ruchomości i gdzie być może warto rozpocząć terapię. W terapii należy zwrócić uwagę na kluczowe miejsca skrzyżowań napięć. Punkty te pomagają skuteczniej i szybciej leczyć pacjenta z dolegliwościami bólowymi i ograniczeniami ruchu.

Wybrane miejsca powyżej przepony:

- połączenie głowy i szyi,
- przejście szyjno-piersiowe,
- górny otwór klatki piersiowej,
- klatka piersiowa, napięcia żebrowe i trzewne (tchawica, wątroba),
- wybrane punkty w obręczy barkowej (staw barkowo-obojczykowy, nerw pachowy),
- kość promieniowa.

Poniżej przepony ważnymi kluczowymi punktami w terapii są m.in.:

- okolica podprzeponowa i wybrane narządy wewnętrzne (pęcherzyk żółciowy, centrum ścięgniste, sieć mniejsza żołądka i inne),
- przejście piersiowo-lędźwiowe,
- mięśnie biodrowo-lędźwiowe,
- stawy biodrowe,
- stawy kolanowe,
- kość strzałkowa,
- stawy stopy.

Kilka miejsc skrzyżowań napięć – punktów kluczowych w terapii manualnej

Połączenie głowy i szyi

Połączenie potylicy i górnego kręgosłupa szyjnego – kręg C2 – to miejsce obrotowe dla głowy. Powyżej kręg C1, dźwigając czaszkę, obraca się na powierzchni kręgu C2. Tutaj znajduje się i leczy niezwykle wrażliwe mięśnie podpotyliczne, łączące cały kompleks potylica – kręg szczytowy – kręg obrotowy.

Mięśnie podpotyliczne, położone w warstwie głębokiej górnego odcinka szyjnego z tyłu, są odpowiedzialne za kreowanie balansu między stronami oraz utrzymują głowę w prawidłowym ułożeniu względem reszty ciała. Odgrywają ważną rolę proprioreceptywną. Znajduje się tu więcej receptorów ruchowych niż w jakiejkolwiek innej części ciała.

Mięśnie podpotyliczne to cztery mięśnie znajdujące się pod mięśniami półkolcowymi głowy: dwa mięśnie głowy tylne (większy i mniejszy) oraz dwa mięśnie skośne głowy (górny

i dolny). Łączą one kręgi C1 lub C2 z potylicą lub jak mięsień skośny głowy dolny – kręgi C1 i C2. Wszystkie cztery mięśnie są unerwiane przez tylną gałąź nerwu potylicznego (C1) znajdującego się w trójkącie podpotylicznym. Rozluźnia się je poprzez warstwę powierzchowną mięśni, układając palce w odpowiednich kierunkach.

Z drugiej pętli szyjnej wychodzi nerw potyliczny większy. Pojawia się poniżej mięśnia skośnego głowy dolnego i dociera do tylnej części czepca ścięgnistego. Podąża ku tyłowi i do góry. Można go wypalpować w przejściu pod zagięciem potylicy, w wyjściu pomiędzy mięśniami podpotylicznymi oraz na skórze głowy. Unerwia on skórę pokrywającą szyję i kość potyliczną. To ważna struktura, która często bierze udział w dolegliwościach bólowych okolicy głowy i potylicy. Przebiega przyśrodkowo od tętnicy potylicznej, współdziała z nerwem trójdzielnym (V nerwem czaszkowym). Z kolei nerw trójdzielny zawsze jest zaangażowany w napięcie na poziomie czaszki, lecz nie musi być on bezpośrednią przyczyną bólu. Jest bardzo czuły na problemy mechaniczne, dysbalans hormonalny, zaburzenia układu trawiennego, zmiany barometryczne i emocjonalne.

Rozluźnianie okolicy podpotylicznej wpływa na układ nerwowy, a także na układ tętniczy i żylny. Należy zwrócić uwagę, że ten system naczyniowy jest połączony w obrębie otworu wielkiego z zatokami w obrębie czaszki i tymi, które znajdują się w obrębie otworu międzykręgowego. W problemach przewlekłych w rejonie odcinka szyjnego dochodzi do zastojów w obrębie splotu żylnego, co z kolei może powodować nieodpowiednie ukrwienie oraz napięcie na strukturach nerwowych tej okolicy.

Przyczyn dolegliwości bólowych okolicy głowy i szyi może być wiele. Za powstawanie migren w wielu przypadkach odpowiadają hormony – estrogen i progesteron. Ból głowy może być związany z układem trawiennym, z jelitami – wtedy jest to krótki ból i szybko znika. Ból związany z wątrobą jest silny, trwa dwa–trzy dni, jest mechaniczny. Wiele kręczów karku i problemów z odcinkiem szyjnym jest związanych ze stanem zapalnym uzębienia – poprzez nerw trójdzielny, który jest połączony z nerwem potylicznym większym, które dają dolegliwości do stawów wyrostkowych.

Lecząc tę okolicę, należy pamiętać o sprawdzeniu napięcia na mięśniach podgnykowych (mięśniach dwubrzuścowych, mięśniach żuchwowo-gnykowych i mięśniach bródkowo-gnykowych) oraz ruchomości kości gnykowej. Ważne jest także zachowanie równowagi napięć mięśni wokół stawu skroniowo-żuchwowego, m.in. mięśnia żwacza, mięśnia skroniowego, dostępnych palpacyjnie na przednio-bocznej stronie głowy, oraz mięśni dostępnych palpacyjnie wewnątrz jamy ustnej.

Okolica podpotyliczna jest kluczowym miejscem wpływającym na ustawienie głowy i całego ciała, na sposób poruszania się człowieka. To miejsce ważne w leczeniu bólu głowy oraz napięć okolicy szyjnej kręgosłupa i niżej położonych części ciała.

Dolne żebra, okolica podprzeponowa i wybrane narządy wewnętrzne podprzeponowe

Kolejnym ważnym miejscem do terapii są dolne żebra oraz rozluźnianie okolicy pomiędzy łukami żeber. Dolne żebra, głównie po prawej stronie ciała, to miejsce, przez które wpływa się na wątrobę. Do wątroby schodzą się żyły od przełyku po odbyt. To prawie 2000 km żył ludzkiego ciała. Zmniejszona wiscoelastyczność wątroby, utrata ruchomości (np. po zapaleniu wątroby, przy nieprawidłowej diecie, siedzącym trybie życia) powoduje zwiększenie ciśnienia w żyle wrotnej, przez co powstają zastoje żylne, co w konsekwencji może przyczyniać się do powstawania m.in. żylaków przełyku czy hemoroidów wewnętrznych – żylaków odbytu. Prawidłowa ruchomość wątroby wpływa na drenaż żylny każdej części ludzkiego ciała. Chcąc drenować jakąś okolicę ciała, czy to w procesie zapalnym, np. dysku, czy zastoju żylnym, obrzękach, należy poprawić ruchomość wątroby. Sugeruje się, że dysfunkcje wątroby przyczyniają się do powstawania zapalenia zatok, zapalenia dziąseł czy podniesienia poziomu amoniaku, co źle wpływ na mózg, powoduje złe samopoczucie i zaburzenia emocjonalne oraz psychicznie.

Wątroba jest unerwiana współczulnie z poziomów Th7–Th10 przez nerw trzewny większy i mniejszy, przywspółczulnie przez nerw błędny, czuciowo – torebka wątroby jest unerwiona przez nerw przeponowy z poziomów C3–C5. Dysfunkcje wątroby mogą spowodować utratę ruchomości stawowych na poziomach kręgosłupa w odcinku szyjnym i piersiowym.

W okolicy pod łukami żeber wykonuje się techniki na centrum ścięgniste przepony. Środek ścięgnisty – ta środkowa część rozcięgnowa zbiegających się włókien mięśniowych przepony – znajduje się oczywiście powyżej. Poprzez rozluźnienie napięcia tej okolicy wpływa się pośrednio na tę część ścięgnistą.

Środek ścięgnisty przepony to część centralna. Składa się z trzech listków: prawego – największego, który odpowiada wątrobie; centralnego (przedniego) – odpowiada workowi osierdziowemu; lewego – odpowiada dnu żołądka. W ścięgnie jest dużo proprioreceptorów, przez co przepona odgrywa ważną rolę w statyce. Daje informacje do centralnego układu nerwowego o położeniu środkowej części ciała w przestrzeni.

Tu znajduje się także otwór żyły głównej dolnej, przez który końcowa część żyły głównej dolnej przechodzi do prawego przedsionka serca. Podczas wdechu centrum ścięgniste schodzi w dół, aż wyrówna się ciśnienie wewnątrzbrzuszne, uciska na wątrobę, ułatwiając powrót żylny. Otwór żyły głównej dolnej poszerza się i rozszerza żyłę główną dolną, podczas wydechu otwór ten zwęża się. Ułatwia to przepływ krwi w kierunku serca. Przez ten otwór przechodzą także końcowe gałęzie prawego nerwu przeponowego (C3–C5) oraz naczynia chłonne.

Poniżej jest splot słoneczny, sieć mniejsza żołądka, wpust żołądka i inne ważne struktury trzewne. Poprzez rozluźnienie

tej okolicy wpływa się na układ naczyniowy i nerwowy oraz m.in. poprzez odruchy trzewno-somatyczne na kręgosłup piersiowy, szyjny, a także napięcia i bóle okolicy barków. To miejsce skrzyżowania napięć całego tułowia.

Mięśnie biodrowo-lędźwiowe

To główne parzyste mięśnie tylnej ściany brzucha. Mięsień biodrowo-lędźwiowy tworzą mięsień biodrowy i mięsień lędźwiowy. To główny zginacz stawu biodrowego, który stabilizuje staw biodrowy i pomaga utrzymać pozycję wyprostowaną. Ulega skróceniu poprzez długotrwałą pozycję siedzącą.

Długi, wrzecionowaty mięsień lędźwiowy większy przyczepia się od powierzchni przednio-bocznej do trzonów kręgów, krążków międzykręgowych i wyrostków poprzecznych kręgów Th12–L5 i przez to jego skrócenie czy napięcie bierze udział w powstaniu i utrzymaniu dyskopatii, dysfunkcjach stawowych i rotacjach kręgów tej okolicy. Obustronne napięcie mięśni lędźwiowych powoduje zwiększenie lordozy lędźwiowej.

Do przodu od wyrostków poprzecznych w tylnej części mięśnia lędźwiowego jest zatopiony splot lędźwiowy. Pochodzi on z poziomów L1–L4, a także częściowo z Th12. Przynależące do niego nerwy przebiegają po części pod powięzią poprzeczną, która od strony grzbietowej graniczy z przestrzenią zaotrzewnową, a częściowo pod powięzią biodrową. Zaopatrują one ścianę jamy brzusznej oraz obszar uda. Gałęzie krótkie splotu unerwiają mięsień lędźwiowy większy i mniejszy oraz mięsień czworoboczny lędźwi.

Mięsień biodrowy wypełnia od strony wewnętrznej kości biodrowe. Oba mięśnie mają swoje przyczepy dolne na krętarzu mniejszym kości udowej.

Po stronie wewnętrznej mięśni lędźwiowych przebiegają moczowody od nerek do pęcherza. Dysfunkcje nerek często towarzyszą bólowi okolicy lędźwiowo-krzyżowej.

Między wyrostkiem poprzecznym kręgu L1 a powierzchnią boczną kręgu L2 znajduje się więzadło łukowate przyśrodkowe przepony. Jest to łuk nad mięśniem lędźwiowym. Więzadło to jest zrośnięte z powięzią tego mięśnia, przez co tworzy połączenie pomiędzy mięśniem lędźwiowym a przeponą. Z boku mięśni lędźwiowych znajdują się mięśnie czworoboczne lędźwi, które przechodzą pod więzadłem łukowatym bocznym przepony. Razem struktury te tworzą połączenie między klatką piersiową, żebrami, kręgosłupem piersiowym, nawet odcinkiem szyjnym kręgosłupa a kręgosłupem lędźwiowym, miednicą i kończyną dolną. Rozluźnianie mięśnia lędźwiowego i biodrowego jest kluczowe w terapii okolicy dolnej kręgosłupa i miednicy.

REKLAMA

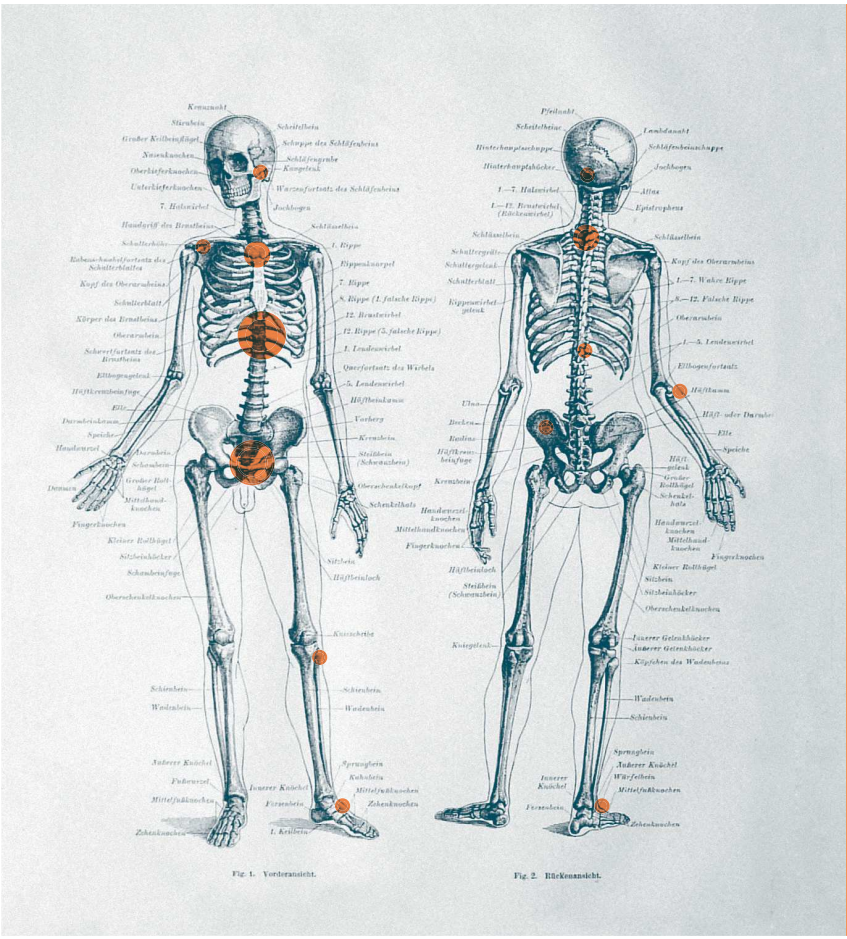

Miejsca skrzyżowań napięć
×
PUNKTY KLUCZOWE W TERAPII MANUALNEJ

dr Marian Majchrzycki
KURSY TERAPII MANUALNEJ

skutecznie × praktycznie
intensywnie × w całej Polsce

www.drmarian.pl
drMarianMajchrzycki

1 Rozluźnianie okolicy pod łukami żeber



2 Połączenie potylicy i górnego kręgosłupa szyjnego – kręg C2

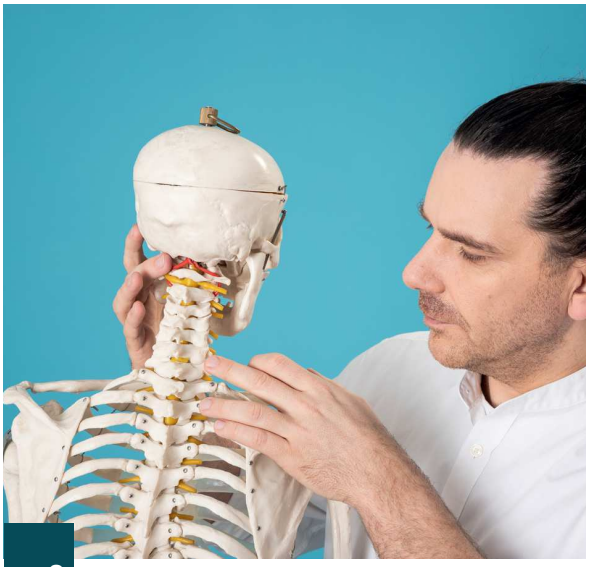

3 Odcinek szyjny kręgosłupa

Splot lędźwiowy

- **Nerw biodrowo-podbrzuszny (Th12, L1):** przechodzi przez mięsień lędźwiowy większy oraz między mięśniem poprzecznym i skośnym wewnętrznym brzucha w kierunku przedniej ściany jamy brzusznej, kończąc się przy pierścieniu pachwinowym zewnętrznym. Unerwia mięśnie brzucha i skórę okolicy zgięcia pachwinowego.
- **Nerw biodrowo-pachwinowy (Th12, L1):** przebiega równolegle poniżej nerwu biodrowo-podbrzusznego i przechodzi przez kanał pachwinowy. Unerwia mięśnie brzucha, skórę moszny lub warg sromowych większych.
- **Nerw płciowo-udowy (L1, L2):** przechodzi przez mięsień lędźwiowy większy, po czym ulega podziałowi na gałąź płciowo-udową i gałąź udową. Unerwia mięsień dźwigacz jądra, skórę moszny lub warg sromowych większych, skórę uda oraz rozwór odpiszczelowy.
- **Nerw skórny boczny uda (L2, L3):** przebiega bocznie w stosunku do mięśnia lędźwiowego większego oraz pod powięzią biodrową do kolca biodrowego przedniego górnego. Unerwia boczną powierzchnię skóry uda.
- **Nerw udowy (L2–L4):** przebiega jako najsilniejsza gałąź ze splotu lędźwiowego pod powięzią biodrową, w zagłębieniu między mięśniem lędźwiowym i mięśniem biodrowym do rozstępu mięśni. Unerwia mięsień biodrowo-lędźwiowy, prostowniki uda, skórę przedniej strony uda, a za pośrednictwem nerwu udowo-goleniowego stronę wewnętrzną podudzia aż do przyśrodkowej krawędzi stopy.
- **Nerw zasłonowy (L2–L4):** przebiega przyśrodkowo, pod mięśniem lędźwiowym większym, przez kanał zasłonowy. Unerwia grupę przywodzicieli uda oraz skórę po wewnętrznej stronie uda.

MIEJSCA SKRZYŻOWAŃ NAPIĘĆ – PUNKTY KLUCZOWE W TERAPII MANUALNEJ – CZ. 2

CROSSING OF BODY TENSION – KEY POINTS IN MANUAL THERAPY . VOL. 2

DR N. MED. MARIAN MAJCHRZYCKI
OSTEOPATA
AKADEMIA TERAPII MANUALNEJ

SŁOWA KLUCZOWE:
| terapia manualna
| miejsce skrzyżowania napięć
| obojczyk
| stawy kolanowe

KEYWORDS:
| manual therapy
| crossroads
| collarbone
| knee joints

Sposób, w jaki człowiek ustawia ciało, bezpośrednio wpływa na to, jak działa jego system komunikacji: układ nerwowy, układ krążenia, układ trawienia oraz pozostałe układy. Łączy się to także z jego stanem psychoemocjonalnym. Część emocjonalna człowieka w niezwykły sposób łączy się z ciałem oraz na nie oddziałuje. Przejawia się to tym, że w każdej sekundzie ciało człowieka reaguje na otoczenie poprzez układ dokrewny i nerwowy.

Często ciało człowieka ulega urazowi, traumie. Reakcję można odnaleźć w każdym z systemów. W badaniu manualnym najłatwiej to wyczuć w systemie mięśniowo-powięziowym. Należy zwrócić uwagę głównie na mniejsze mięśnie. One mają dużo większą pamięć urazu niż duże mięśnie, a przez to większy wpływ na całe ciało. Gdy duże mięśnie ulegają urazowi, wykazują stosunkowo silną, lecz krótkotrwałą reakcję. Powstałe blizny nie mają dużego wpływu na ciało. Problemy dotyczące dużych mięśni są prawie zawsze problemami wtórnymi, powstają w wyniku kompensacji będących następstwem dysfunkcji występujących w innym miejscu w ciele.

O niektórych dużych mięśniach, szczególnie o mięśniu biodrowo-lędźwiowym, mięśniu czworobocznym lędźwi, mięśniu czworobocznym grzbietu czy przeponie, mówi się jak o koszu na śmieci. Zbierają się w nich napięcia pochodzące z układu mięśniowo-szkieletowego, dokrewnego oraz strefy psychoemocjonalnej.

Dlatego w leczeniu pacjenta ważne jest postrzeganie i analizowanie całego człowieka, wszystkich układów i narządów wewnętrznych. W terapii manualnej warto zwrócić uwagę na kluczowe miejsca, w których częściej dochodzi do napięć, utraty ruchomości tkankowej, ruchomości narządu czy ruchomości stawowej. Miejsca te są ważne i pomocne w terapii pacjenta.

To miejsca skrzyżowań napięć – miejsca w ciele, w których dochodzi do zmiany kierunków napięć, miejsca, w których kumulują się połączenia mięśniowo-powięziowe, żylne czy nerwowe. Znajduje się tu więcej proprioreceptorów czy neuroreceptorów. Są to punkty kluczowe w terapii manualnej. Należy zwrócić uwagę i oddziaływać manualnie na struktury powięziowe, ścięgniste, więzadła, układ nerwowy, zarówno współczulny, jak i przywspółczulny, naczynia krwionośne – żyły, tętnice, układ limfatyczny, funkcjonowanie narządów trzewnych oraz emocje.

Zadaniem terapeuty jest utrzymywanie pacjenta w stanie, w którym nie ma on dolegliwości. Lecząc pacjenta, trzeba pamiętać, że organizm jest całością, struktury i funkcje są wzajemnie powiązane.

Wybrane miejsca powyżej przepony:

- połączenie głowy i szyi,
- przejście szyjno-piersiowe,
- górny otwór klatki piersiowej,
- klatka piersiowa, napięcia żebrowe i trzewne (tchawica, wątroba),
- wybrane punkty w obręczy barkowej (staw barkowo-obojczykowy, powięź obojczykowo-piersiowa, nerw pachowy),
- kość promieniowa.

Poniżej przepony ważnymi, kluczowymi punktami w terapii są m.in.:

- okolica podprzeponowa i wybrane narządy wewnętrzne (pęcherzyk żółciowy, centrum ścięgniste, sieć mniejsza żołądka i inne),
- przejście piersiowo-lędźwiowe,

- mięśnie biodrowo-lędźwiowe,
- stawy biodrowe,
- stawy kolanowe,
- kość strzałkowa
- stawy stopy.

Staw barkowo-obojczykowy, obojczyk i struktury więzadłowo-mięśniowo-powięziowe

Staw barkowo-obojczykowy to jeden z kluczowych stawów w leczeniu dolegliwości bólowych i ograniczenia ruchu barku. Wyrostek barkowy łączy się tu z końcem dalszym obojczyka. Można powiedzieć, że jest to miejsce, gdzie łączy się kończyna górna, której funkcjonalną częścią składową jest łopatka, z obojczykiem, który jest częścią klatki piersiowej, a dokładnie górnego otworu klatki piersiowej. Powierzchnie stawowe pokryte chrząstką włóknistą są rozdzielone przez niepełny, klinowaty krążek stawowy, występujący u ok. 33% populacji. Powierzchnia obojczykowa jest zwrócona do dołu i do boku, powierzchnia barkowa – w górę i przyśrodkowo. Torebka stawowa jest luźna, przypomina rękaw. Staw ten jest wzmacniany przez więzadła, a do kości go tworzących przyczepiają się duże mięśnie wykonujące często antagonistyczne funkcje.

Więzadła

Więzadła barkowo-obojczykowe to włókniste pasma rozciągnięte pomiędzy wyrostkiem barkowym a obojczykiem. Biegną poprzecznie i równolegle do płaszczyzny obojczyka. Tylne włókna, silniejsze, dzielą się na część górną i dolną. Wzmacniają staw barkowo-obojczykowy.

Więzadło kruczo-obojczykowe to silne dwuczęściowe więzadło, które łączy wyrostek kruczy łopatki z obojczykiem, zakotwicza obojczyk na wyrostku. Składa się z więzadła stożkowego i czworobocznego, które często są oddzielone od siebie kaletką.

Więzadło stożkowe jest ułożone w płaszczyźnie czołowej, ma kształt odwróconego trójkąta – podstawa jest ustawiona na powierzchni dolnej obojczyka, a wierzchołek jest skierowany w dół, w kierunku nasady wyrostka kruczego.

Więzadło czworoboczne to włóknista blaszka o grubości 3–6 mm ułożona w płaszczyźnie strzałkowej. Przyczepia się do powierzchni górnej wyrostka kruczego i biegnie do kresy czworobocznej na powierzchni dolnej obojczyka lub przedniej. Te dwa więzadła łączą się ze sobą, bocznie przylega do nich mięsień podobojczykowy.

Więzadło kruczo-obojczykowe przyśrodkowe jest cienkie, włókniste i przebiega od górnej powierzchni wyrostka kruczego łopatki wzdłuż przedniej bruzdy mięśnia podobojczykowego, gdzie łączy się z rozcięgnem tego mięśnia.

Omawiane więzadła często są zaangażowane w napięcia mięśnia podobojczykowego. Ma to niekorzystny wpływ na krążenie w przebiegających poniżej naczyniach.

Mięśnie i powięzi

Warto zwrócić uwagę na budowę obojczyka i wpływające na niego mięśnie. Do jednej trzeciej dalszej części od góry przyczepia się część zstępująca mięśnia czworobocznego. Jak wiadomo, jest to mięsień toniczny, posiada więcej włókien wolnokurczliwych i ma tendencję do wzmożonego napięcia i skrócenia. Jego napięcie jest odzwierciedleniem stanu emocjonalnego i napięć o podłożu psychicznym. Restrykcja tego mięśnia nie będzie miała wpływu na ogólny stan pacjenta, poza rzadkimi przypadkami naderwania, gdy ulegnie on urazowi. Rozciąganie mięśnia czworobocznego może przyjemnie rozluźniać, lecz efekt będzie krótkotrwały i nie ma większego wpływu na całego człowieka.

Od dołu do części dalszej obojczyka przyczepia się mięsień naramienny, jego część przednia – obojczykowa. Mięsień czworoboczny wykonuje ruch uniesienia, rotacji ku tyłowi i stabilizacji od tyłu części dalszej obojczyka, a mięsień naramienny obniża i rotuje do przodu. Z obojczyka, a także z wyrostka barkowego i grzebienia łopatki na mięsień naramienny zstępuje powięź naramienna. Liczne przegrody biegnące od powięzi głębokiej wnikają między pęczki włókien tego mięśnia.

Od dołu do części bliższej obojczyka przyczepia się akton obojczykowy mięśnia piersiowego większego. Tu przyczepia się także powięź piersiowa, która pokrywa mięsień piersiowy większy i biegnie do dołu wraz z powięzią przedniej ściany brzucha. Bocznie powięź piersiowa opuszcza boczny brzeg mięśnia piersiowego większego i przechodzi w powięź pachową.

Pod powięzią piersiową i mięśniem piersiowym większym znajduje się głębiej położona warstwa powięzi – powięź obojczykowo-piersiowa, która zstępuje z obojczyka i otacza mięsień podobojczykowy i mięsień piersiowy mniejszy. Przez powięź leżącą między tymi mięśniami przechodzi nerw piersiowy boczny, który zaopatruje głównie mięsień piersiowy większy. Powięź obojczykowo-piersiowa otacza mięsień podobojczykowy, łącząc się z jego rozcięgnem, skórą dołu pachowego i rozcięgnem ramiennym na poziomie mięśnia naramiennego i głowy krótkiej mięśnia dwugłowego ramienia. Powięź ta może być wykorzystywana do rozciągania rozcięgna środkowego szyi oraz pracy na mięśniu podobojczykowym. Terapia tej powięzi jest szczególnie ważna u pacjentów z bólem tej okolicy, promieniowaniem od obojczyka w dół ciała oraz po upadkach na bark i bok klatki piersiowej.

Mięsień podobojczykowy leży prawie poziomo, gdy ramię znajduje się w pozycji anatomicznej. Przyczep początkowy ma na chrząstce pierwszego żebra, przyczep końcowy – na jednej trzeciej bocznej powierzchni bocznej obojczyka. Włókna mięśniowe biegną w górę do boku i w tył i kończą się na dolnej krawędzi obojczyka. Przebieg mięśnia jest podobny do przebiegu więzadła żebrowo-obojczykowego. Boczne włókna przyczepiają się mocnym ścięgnem między więzadłem stożkowatym a czworobocznym. Podczas rozluźniania mięśnia podobojczykowego terapeuta wpływa na te

więzadła. Uwaga: u niektórych osób mięsień ten przyczepia się do wyrostka kruczego zamiast do obojczyka.

Jego główna czynność to utrzymanie obojczyka w stawie mostkowo-obojczykowym. Poza tym obniża obojczyk, stabilizuje podczas ruchów kończyny górnej. Unosi pierwsze żebro podczas wdechu. W razie złamania obojczyka zapewnia ochronę dla naczyń podobojczykowych i pnia górnego splotu ramiennego. Stanowi on także więzadło stawu mostkowo-obojczykowego. Mięsień ten jest unerwiany z segmentów C5–C6 poprzez splot ramienny. Włókna tych nerwów tworzą anastomozy z nerwem przeponowym. Podrażnienie nerwu przeponowego wpływa na ten mięsień. Może mieć ono podłoże trzewne (płuca, wątroba, pęcherz) lub otrzewne, gdyż otrzewna jest częściowo unerwiana przez górną część nerwu przeponowego.

Należy zwrócić uwagę na unerwienie skórne tej okolicy – nerwy nadobojczykowe – pochodzące ze splotu szyjnego, utworzone z nerwów rdzeniowych C3–C4. Przechodzą do przodu od obojczyka, bezpośrednio pod mięśniem szerokim szyi. Unerwiają skórę zarówno nad, jak i pod obojczykiem – nad górno-boczną częścią mięśnia piersiowego większego. Dolegliwości tutaj występujące, ból, zaburzenia czucia, parestezje należy leczyć na poziomie korzeni nerwowych, splotu lub pni nerwowych. Ważna jest dokładna diagnostyka różnicowa i badanie palpacyjne.

Stawy kolanowe

Staw kolanowy jest nazywany stawem neurologicznym. Znajduje się tu wiele zakończeń nerwowych proprioreceptywnych, przekazujących informację o położeniu kolana i kończyny dolnej do kresomózgowia, które nadzoruje większość czynności fizycznych i umysłowych w ludzkim ciele. W kolanie znajduje się bardzo dużo proprioreceptorów, dlatego w terapii trzeba działać precyzyjnie i dokładnie.

Przy terapii kolana należy zwrócić uwagę na prawidłowe krążenie, regulujące ciśnienie w kolanie. Tętnica udowa staje się tętnicą podkolanową na wysokości rozworu przywodzicieli, dlatego ważna jest terapia i rozluźnianie tej okolicy. Ma to wpływ na ukrwienie kolana i proces leczenia. Rozluźnia się tylną stronę kolana, by odzyskać prawidłowe krążenie. Jest kilka struktur ważnych przy terapii kolana. To m.in. trzeszczka, którą palpuje się w dole podkolanowym po stronie tylnej kłykcia bocznego kości udowej. To miejsce przyczepu mięśnia podkolanowego. Następuje tu koncentracja włókien tkanki łącznej – dostarczają one informacje o napięciach na powięzi oraz o krążeniu żylnym i limfatycznym.

Mięśnie i więzadła

Mięsień podkolanowy ma początek na kłykciu bocznym kości udowej, przyczep końcowy to pole kości piszczelowej powyżej kresy mięśnia płaszczkowatego. Jest unerwiany przez nerw piszczelowy. Jego główna czynność to prostowanie kolana poprzez powodowanie ślizgu kłykcia bocznego do wyprostu. Natomiast przy zgięciu w stawie kolanowym obraca goleń do wewnątrz, chroni torebkę stawu kolanowego. Przeciążony, powoduje ból po bocznej stronie kolana. Jego napięcie pojawia się przy dysfunkcjach pęcherzyka żółciowego. Mówiąc o mięśniu podkolanowym, należy zwrócić uwagę na triadę połączeń: z łąkotką boczną, więzadłem pobocznym przyśrodkowym oraz więzadłem krzyżowym tylnym. Mięsień ten jest stabilizowany przez więzadło podkolanowo-strzałkowe, które palpuje się do przodu od ścięgna mięśnia dwugłowego uda oraz ku górze i tyłowi od głowy strzałki.

Kolejną ważną strukturą w terapii kolana jest mięsień półbłoniasty. Niektórzy uważają, że jest najważniejszym mięśniem dla kolana – najczęściej napiętym w przewlekłych bólach kolana. Jego skrócenie kompresuje powięź tylną kolana. Po stronie przyśrodkowej kolana przebiega w tunelu utworzonym przez więzadło udowo-piszczelowe przyśrodkowe. Od przyczepów tego więzadła w kierunku do środka stawu przebiega od kości udowej więzadło udowo-łąkotkowe, od kości piszczelowej – więzadło piszczelowo-łąkotkowe. Przy dokładnym badaniu palpacyjnym można wyczuć nieregularność tych więzadeł lub tej okolicy.

Kaletki

W terapii kolana należy zwracać uwagę na kaletki maziowe, które w palpacji są wyczuwalne jako zmienione w stosunku do drugiego kolana lub bolesne:

- kaletka przedścięgnowa – znajduje się z przodu ścięgna rzepki; skórną warstwę można rolować kciukiem i wskazicielem;
- kaletka podścięgnowa – znajduje się z tyłu ścięgna rzepki, w górnej części guzowatości piszczeli; można ją mobilizować bocznie po obu stronach ręką dystalną (kciukiem i wskazicielem). Rękę bliższą układa się na wierzchołkach rzepki i unosi lekko kaletkę;
- ciało tłuszczowe Hoffa, które pełni funkcję ochronną;
- kaletka nadrzepkowa – znajduje się pod ścięgnem mięśnia czworogłowego;
- kaletka gęsiej stopy – znajduje się pomiędzy dwiema warstwami: mięśniem krawieckim (tworzy warstwę powierzchowną) a mięśniem smukłym i półścięgnistym w warstwie głębokiej.

Podczas leczenia kolana nigdy nie mówi się o jednym kolanie, tym, w którym pacjent ma dolegliwości, zwraca się uwagę na oba. Jeśli pojawia się problem z jednym kolanem, to drugie przy każdym kroku będzie kompensowało, powstanie napięcie, które da informację do centralnego układu nerwowego. Dobrze jest czasami rozpocząć terapię od kolana przeciwnego, dostarczyć dobrą informację do układu nerwowego, aby otrzymać odpowiedź zwrotną. ■